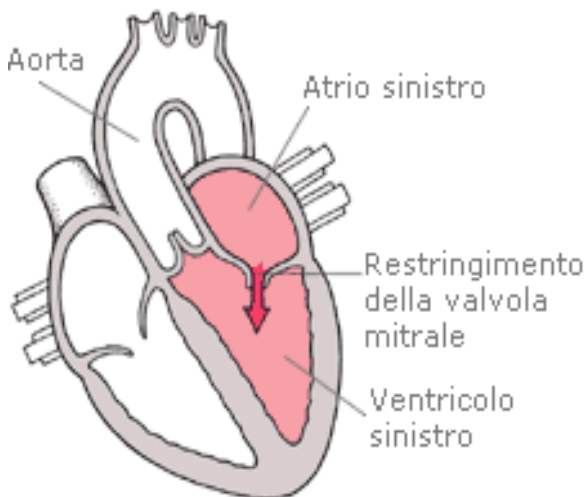


STENOSI MITRALICA

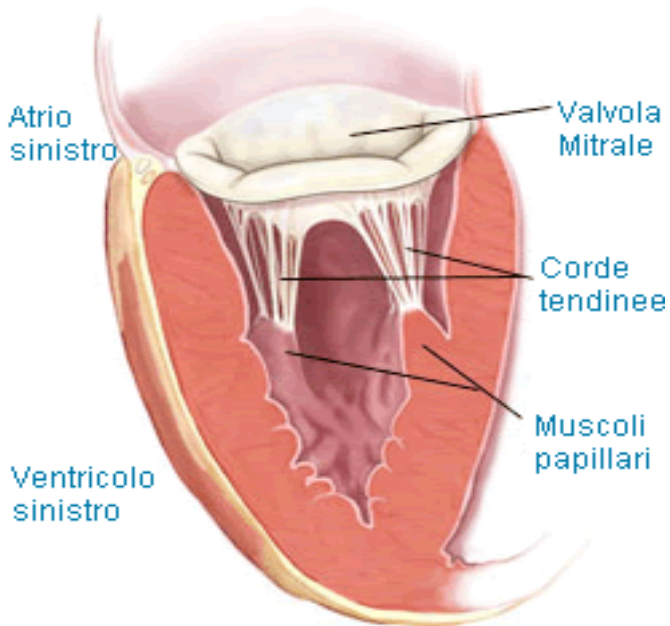
La stenosi mitralica è un restringimento della valvola mitrale, tale da comprometterne la corretta attività.



La valvola mitralica si trova a livello dell'orifizio che collega l'atrio sinistro al ventricolo sinistro del cuore. La sua funzione è quella di regolare il passaggio unidirezionale di sangue, ricco di ossigeno, tra le due cavità cardiache, durante le fasi di diastole e sistole. In altre parole, nel cuore di un individuo affetto da stenosi mitralica, il sangue è ostacolato nel suo passaggio dall'atrio sinistro al ventricolo sinistro.

Prima di esaminare come appare e come funziona una valvola mitrale affetta da stenosi, cioè analizzare, rispettivamente, la sua anatomia patologica e la sua fisiopatologia, è utile citare qualche caratteristica fondamentale della valvola:

1. L'anello valvolare. Struttura circonferenziale che delimita l'orifizio della valvola.
2. L'orifizio valvolare misura 30 mm di diametro e ha una superficie di 4 cm².
3. Due lembi, anteriore e posteriore. Si dice, per questo motivo, che la valvola è bicuspidale. Entrambi i lembi si inseriscono nell'anello valvolare e guardano verso la cavità ventricolare. Il lembo anteriore guarda verso l'orifizio aortico; il lembo posteriore si affaccia, invece, sulla parete del ventricolo sinistro. I lembi sono composti da tessuto connettivo, ricco di fibre elastiche e collagene.



Modificata da www.mitralvalverepair.org

Per favorire la chiusura dell'orifizio, i bordi dei lembi possiedono particolari strutture anatomiche, chiamate commissure. Non ci sono controlli diretti, di tipo nervoso o muscolare, sui lembi. Allo stesso modo, non c'è alcuna vascolarizzazione.

- I muscoli papillari. Sono due e sono dei prolungamenti della muscolatura ventricolare. Sono irrorati dalle arterie coronarie e conferiscono stabilità alle corde tendinee.
- Le corde tendinee. Servono a congiungere i lembi della valvola con i muscoli papillari. Come le aste di un ombrello impediscono allo stesso di girarsi verso l'esterno in presenza di vento forte, le corde tendinee impediscono che la valvola sia spinta nell'atrio durante la sistole ventricolare.

La stenosi mitralica risulta da una fusione delle commissure. La fusione può essere più o meno accentuata e trasforma l'orifizio in una fessura. In casi di stenosi non grave, o allo stadio iniziale, le cuspidi possono apparire solo ispessite; viceversa, qualora la stenosi sia grave, i lembi diventano rigidi e vi si depongono sali di calcio (calcificazione).

Maggiore è il restringimento dell'orifizio, più grave è la forma di stenosi:

- Stenosi mitralica lieve, se la superficie misura meno di 4 cm^2 ma non meno di 2
- Stenosi mitralica moderata, se la superficie misura tra 2 e 1 cm^2 .
- Stenosi mitralica severa, se la superficie misura meno di un cm^2 .

Quando il normale flusso sanguigno attraverso la valvola mitralica è ostacolato, il sangue tende ad accumularsi nell'atrio, cioè la prima cavità che esso attraversa quando giunge al cuore. Si tratta di sangue ricco di ossigeno, proveniente dai polmoni. L'effetto di questa sosta forzata si traduce in un aumento di pressione all'interno dell'atrio e, in generale, di tutto ciò che si trova a monte dell'occlusione, polmoni compresi (ne consegue ipertensione atriale e polmonare). La situazione rispecchia quanto accade a una diga che accumula acqua senza sosta e non riesce a scaricarla. Dal punto di vista anatomico, l'aumento di pressione determina un'ipertrofia delle pareti dell'atrio sinistro. L'ipertrofia consiste in un aumento del volume delle cellule. In questo caso, è dovuta al maggiore sforzo che le cellule compiono per spingere il sangue attraverso un orifizio ristretto. L'accumulo di sangue nell'atrio, per riduzione del flusso attraverso la valvola, e il conseguente aumento di pressione, generano un ulteriore cambiamento: la pressione ventricolare, infatti, risulta inferiore al normale. Tale pressione è fondamentale nella fase di sistole (contrazione) ventricolare, cioè quando il cuore si contrae per spingere il sangue nei sistemi vasali. Se è ridotta, si abbassano anche la gittata e la portata di sangue attraverso l'aorta.

Quindi, durante una stenosi mitrale, si manifestano i seguenti eventi consequenziali:

L'orifizio della valvola mitralica è ristretto >>> Il sangue sosta forzatamente nell'atrio sinistro >>> l'atrio si dilata >>> la pressione atriale e quella polmonare aumentano >>> nei polmoni si creano edema, dovuto al ristagno di sangue nell'atrio e all'aumento di pressione che esso produce in tutti i sistemi vasali a monte, soprattutto nell'apparato capillare polmonare (ipertensione polmonare). La pressione ventricolare si riduce rispetto al normale, perché il sangue raggiunge con più difficoltà il ventricolo >>> La gittata di sangue, provocata dalla sistole ventricolare, è compromessa >>> La portata di sangue attraverso l'aorta è ridotta

Cause della stenosi mitralica

La principale causa di stenosi mitralica si deve a malattie reumatiche. L'origine reumatica della cardiopatia è da imputarsi ad una infezione batterica (da streptococco) delle vie aeree. Di norma, a seguito di un'infezione, l'organismo umano risponde con una produzione di anticorpi, che debellano i batteri, senza

complicazioni. In alcuni soggetti, tuttavia, le difese anticorpali prodotte contro lo streptococco riconoscono come estranee anche le cellule valvolari e le aggrediscono. Si crea, quindi, un stato infiammatorio, che porta alla deformazione della valvola mitrale. Quest'ultima risulta ispessita e con le cuspidi fuse tra loro.

Altre cause di stenosi mitralica sono:

1. Degenerazione senile, dovuta alla progressiva deposizione di sali di calcio (calcificazione) sui lembi della valvola. La calcificazione crea rigidità dei tessuti. È un evento che sfocia al 5°-6° decennio di vita.
2. Problemi cardiaci congeniti. Fin dalla nascita, alcuni elementi strutturali della valvola sono deformati.
3. Infezioni valvolari, dovute ad endocarditi. Un'endocardite è un'infezione batterica tipica delle cavità interne del cuore.

Sintomi e segni

Quando la stenosi mitralica è di lieve entità, l'individuo affetto non presenta particolari sintomi o problemi.

Quando, invece, la stenosi si aggrava, compaiono i primi sintomi, legati agli aspetti fisiopatologici descritti in precedenza: su tutti, prevale l'aumentata pressione nell'atrio sinistro e nei compartimenti a monte, polmone compreso. Pertanto, i principali sintomi sono:

- Ipertensione atriale e polmonare.
- Dispnea (affanno) da sforzo.
- Fibrillazione atriale.
- Infezioni respiratorie.
- Emoftoe (tosse con catarro con sangue).
- Debolezza organica, definita adinamia.
- Dolore toracico, dovuto ad angina pectoris.

La dispnea da sforzo consiste in una respirazione difficoltosa. Nel caso specifico, essa scaturisce in seguito al minor efflusso di sangue verso il ventricolo sinistro e, successivamente, verso l'aorta. Il cuore fatica a pompare sangue attraverso la valvola mitralica occlusa e la risposta dell'organismo alla conseguente carenza di ossigeno consiste nell'aumentare il numero degli atti respiratori; atti respiratori che impegnano sempre più il cuore. Inoltre, poiché il flusso circolatorio è ostacolato a livello dell'atrio sinistro, si verifica un accumulo di sangue in tutti i distretti a monte,

comprese le vene polmonari e i polmoni. Questo ristagno determina gravi conseguenze: un'aumentata pressione polmonare (ipertensione polmonare), la compressione delle vie respiratorie e, nei casi più gravi, la fuoriuscita di liquidi dai vasi agli alveoli. Quest'ultima condizione è il preludio all'edema polmonare: in tali condizioni, lo scambio ossigeno-anidride carbonica tra alveoli e sangue è compromesso.

La fibrillazione atriale è un'aritmia cardiaca, cioè un'alterazione del normale ritmo di battito del cuore.

Le infezioni respiratorie, sono dovute all'edema polmonare.

Emoftoe è il cosiddetto sputo ematico, dovuto alla rottura delle venule bronchiali, nei polmoni. Anche in questo caso, è l'edema polmonare la causa scatenante.

Il dolore toracico, dovuto ad angina pectoris, è un evento raro.

L'angina pectoris è dovuta all'ipertrofia atriale sinistra, cioè dell'atrio sinistro. Infatti, il miocardio ipertrofico necessita di più ossigeno, ma tale richiesta può non essere supportata adeguatamente dall'impianto coronarico. Non si tratta quindi di un'occlusione dei vasi coronarici, ma di uno squilibrio tra il consumo e l'apporto di ossigeno ai tessuti.

Diagnosi

Si può rilevare una stenosi mitralica mediante i seguenti esami diagnostici:

- Stetoscopia.
- Elettrocardiogramma (ECG).
- Ecocardiografia.
- Radiografia toracica.
- Cateterismo cardiaco.

Terapia

La terapia dipende da quanto grave è la stenosi. Un stenosi di forma lieve e asintomatica, cioè che non presenta sintomi, richiede dei semplici provvedimenti utili a evitare un peggioramento:

- Sorveglianza clinica
- Regole igieniche generali per prevenire infezioni batteriche, come a esempio le endocarditi.

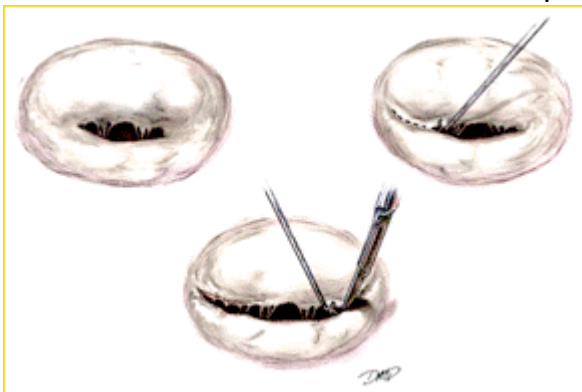
Qualora, invece, la stenosi, seppur lieve, presenti dei sintomi, è richiesta la somministrazione di alcuni farmaci:

- Digitale, Beta-bloccanti ed antiaritmici , in caso di fibrillazione atriale agli esordi.
- Diuretici, per ridurre l'ipertensione a livello polmonare
- Anticoagulanti, per prevenire la formazione di trombi ed emboli dovuti ad una fibrillazione atriale di tipo cronico.
- Antibiotici, qualora si accerti la presenza di un'endocardite, cioè un'infezione batterica che affligge le cavità interne del cuore. A tal proposito, è buona norma raccomandare un'oculata igiene orale e dentale, per evitare la predisposizione alle infezioni da batteri.

Diverso, invece, è l'approccio terapeutico per gli individui affetti da una stenosi mitralica di tipo moderato o grave. In questo caso, è **richiesto l'intervento chirurgico**. In particolare, se il paziente, dopo gli opportuni esami diagnostici, presenta ipertensione ed edema a livello polmonare, l'intervento diventa una priorità.

Le possibili operazioni chirurgiche sono:

Commissurotomia mitralica. La commissurotomia consiste nella separazione dei lembi della valvola, che si sono fusi tra loro a seguito di una malattia reumatica determinando la stenosi. Si tratta di una vera e propria incisione della saldatura innaturale creata.

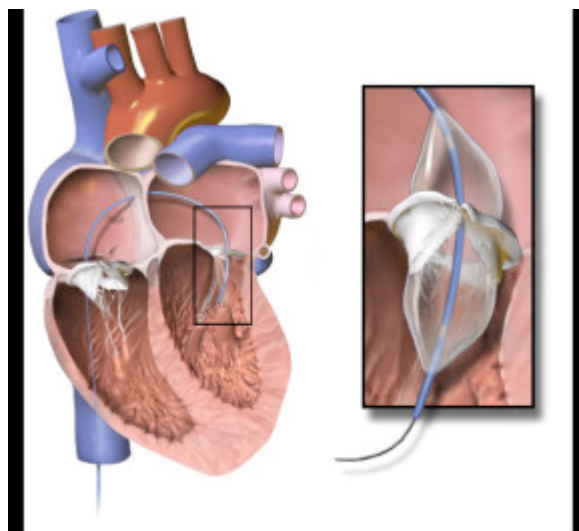


Si procede in toracotomia (commissurotomia a cuore aperto) cioè aprendo il torace del paziente . Non è un approccio valido per i pazienti che presentano calcificazioni a livello delle cuspidi.

Sostituzione della valvola con una protesi. È l'intervento più attuato per le valvole di quegli individui affetti da gravi anomalie anatomiche. Si esegue una toracotomia e si pone il paziente in circolazione extracorporea (CEC). La circolazione extracorporea si attua tramite un dispositivo biomedicale che consiste nel creare una via cardio-polmonare sostitutiva di quella naturale. In tal modo, si garantisce al paziente una circolazione sanguigna artificiale e temporanea che permetta ai chirurghi di interrompere il flusso di

sangue nel cuore, deviandolo su un altro percorso altrettanto efficace; allo stesso tempo, consente di operare liberamente sull'apparato valvolare. Le protesi possono essere meccaniche o biologiche.

Valvuloplastica. La stenosi viene ridotta con l'uso di cateteri a palloncino, regolando di conseguenza l'alterata pressione atriale e garantendo un miglior flusso ematico. Può effettuarsi mediante un catetere a palloncino - si parla in tal caso di commissurotomia percutanea. Un catetere viene avanzato attraverso la vena femorale, la cava fino al cuore, si entra in atrio destro, si buca il setto e si passa in atrio sinistro e da qui si porta il palloncino nella valvola, quindi si gonfia rompendo le commessure. Video sulla valvuloplastica mitralica <https://youtu.be/PERr6UBxx8s>



Valvuloplastica della mitrale

- È indicata qualora sia accertata una stenosi mitralica dovuta a calcificazioni e a lembi irrigiditi. Si realizza in modo simile ad un'angioplastica.
- **Riparazione della valvola mitralica.** È un approccio indicato per stenosi dovute ad una modificazione o ad una rottura delle corde tendinee, le quali vengono sostituite dal cardiocirurgo. È una soluzione valida anche in caso di anomalie dell'anello valvolare. Anche in questo caso, i pazienti sono posti in circolazione extracorporea. Questa metodica non è idonea per i casi di stenosi mitralica con origine reumatica.